ISSN Impresso: 1809-8320
ISSN Online: 2675-2638
http://integracao.unifip.edu.br/

Ressonância magnética como alternativa no diagnóstico da doença de parkinson

Magnetic resonance imaging as an alternative in the diagnosis of parkinson's disease

Flávia Alessandra de Andrade Ferreira
Kamilla Paulino Santos
Tauany Costa da Silva
Maria Luiza Rodrigues Dantas
Vanessa Almeida Ferreira
Milena Nunes Alves de Sousa

RESUMO : Introdução: A doença de Parkinson é um distúrbio heterogêneo com sintomas motores e não motores. Destaca-se como uma das doenças neurodegenerativas mais comuns, com diagnóstico eminentemente clínico. A ressonância magnética convencional é o principal tipo de neuroimagem que auxilia no diagnóstico precoce e diferencial da doença de Parkinson. **Objetivos:** fornecer uma visão abrangente sobre o papel da ressonância magnética (RM) na doença de Parkinson (DP), destacar a importância da RM como uma ferramenta diagnóstica e de monitoramento da progressão da doença e destacar os avanços recentes no uso dessa neuroimagem com o intuito de obter maiores conhecimentos sobre os mecanismos subjacentes à Doença de Parkinson. **Métodos**: Trata-se de uma revisão integrativa de literatura na qual foram analisados estudos dos bancos de dados do repositório digital da Universidade Federal do Rio Grande do Sul, do United States National Library of Medicine e do Scientific Eletronic Library Online, utilizando os critérios de inclusão e exclusão determinados e, com isso, foram selecionados 15 artigos para compor a amostragem final. **Resultados:** Os achados sugerem que a ressonância magnética (RM) pode ser uma ferramenta útil para o diagnóstico da doença de Parkinson. Vários estudos foram encontrados que relatam diferenças estruturais e funcionais na RM entre pacientes com a doença de Parkinson e controles saudáveis, incluindo alterações no volume e na conectividade de várias regiões cerebrais. Além disso, a RM pode ajudar a diferenciar a doença de Parkinson de outras doenças com sintomas semelhantes, como a atrofia de múltiplos sistemas. No entanto, também foram encontradas algumas limitações e desafios associados ao uso da RM na doença de Parkinson, como a variabilidade nos protocolos de imagem e as dificuldades em interpretar os resultados. Portanto, embora a RM pareça promissora como uma ferramenta de diagnóstico para a doença de Parkinson, mais pesquisas são necessárias para validar sua utilidade clínica e superar as limitações encontradas. **Conclusão:** Apesar do diagnóstico da doença de Parkinson continuar sendo clínico o surgimento de técnicas de neuroimagem sobretudo a ressonância magnética promete maior precisão diagnóstica.
Palavras-chave: Doenças Neurodegenerativas; Neuroimagem; Diagnóstico Diferencial.

ABSTRACT: Introduction: Parkinson's disease is a heterogeneous disorder with motor and non-motor symptoms, symptoms that contribute to functional impairment and are characterized by motor symptoms similar to other pathologies, and therefore must be differentiated. Highlighted as one of the most common neurodegenerative diseases and currently its main diagnosis is clinical. Conventional magnetic resonance imaging is the main neuroimaging aid in early and differential diagnosis, as evidenced by changes found in Parkinson's disease. **Objectives**: We aim at a new approach based on complex networks that emphasize the findings found in nuclear magnetic resonance (NMR), through structural and functional alterations that may have potential in accurate diagnosis. **Methods**: This is an integrative literature review in which studies from the databases of the digital repository of the Federal University of Rio Grande do Sul, the United States National Library of Medicine and the Scientific Electronic Library Online were analyzed, using the inclusion and exclusion criteria determined and, therefore, 15 articles were selected to compose the final sample. **Results**: The results of the integrative review suggest that magnetic resonance imaging (MRI) can be a useful tool for diagnosing Parkinson's disease. Several studies were found that reported structural and functional differences on MRI between patients with Parkinson's disease and healthy controls, including changes in volume and connectivity of various brain regions. Additionally, MRI can help differentiate Parkinson's disease from other diseases with similar symptoms, such as multiple system atrophy. However, some limitations and challenges associated with the use of MRI in Parkinson's disease were also encountered, such as variability in imaging protocols and difficulties in interpreting the results. Therefore, although MRI seems promising as a diagnostic tool for Parkinson's disease, more research is needed to validate its clinical utility and overcome the limitations encountered. **Conclusion:** Therefore, although the diagnosis of Parkinson's disease remains clinical, the emergence of neuroimaging techniques, especially magnetic resonance imaging, promises greater diagnostic accuracy.
Key words: Neuroimaging; Neurodegenerative Diseases; Differential Diagnosis.

[1] Graduanda de medicina pelo Centro Universitário de Patos. E-mail: flaviaferreira@med.fiponline.edu.br; E-mail: kamilasantos@med.fiponline.edu.br; tauanysilva@med.fiponline.edu.br; mariadantas2@med.fiponline.edu.br; e vanessaferreira@med.fiponline.edu.br

[2] Doutora e Pós-Doutora em Promoção da Saúde. Pró-Reitora de Pós-graduação, Pesquisa e Extensão e Docente no Centro Universitário de Patos. E-mail: milenanunes@fiponline.edu.br. ORCID: 0000-0001-8327-9147

INTRODUÇÃO

Muito se tem discutido recentemente acerca de doenças crônicas degenerativas que, segundo a Fundação Osvaldo Cruz (FIOCRUZ, 2019), são doenças que, aliadas a um conjunto de fatores, levam à deterioração progressiva à saúde. A Doença de Parkinson é atualmente, a segunda doença neurodegenerativa mais comum em pessoas acima de 60 anos, ficando atrás apenas do Alzheimer (CARVALHO *et al.,* 2019; NAMMUR *et al.,* 2019; SOUSA *et al.,* 2019).

Caracteriza-se pela morte progressiva de células do encéfalo. Ocorre a partir de um processo de degeneração específica de neurônios na parte compacta da substância negra mesencefálica, levando a manifestações motoras e não motoras. Dentre os principais sintomas motores estão lentidão de movimentos, agitação ou tremor em repouso, rigidez dos braços, pernas ou tronco, além de problemas com o equilíbrio e quedas, por exemplo. Já os sintomas não motores estão relacionados a mudanças de humor, como: depressão, ansiedade e irritabilidade, e alterações cognitivas, como problema de memória, falta de atenção e alucinações. Além disso, outros sintomas não motores são: hiperidrose, distúrbios do sono e sensoriais que incluem dor, sensação de aperto e formigamento (ALVARENGA, 2020).

De acordo com a Organização Mundial da Saúde (OMS, 2022), a doença de Parkinson é uma enfermidade crônico degenerativa que afeta 1% da população mundial com idade superior a 65 anos. Além disso, estima-se que mais de 200.000 pessoas sofram com esse problema no cenário atual brasileiro. Diante disso, o parkinsonismo é a segunda doença neurodegenerativa mais comum, com uma prevalência global estimada em mais de 9 milhões de indivíduos afetados (MASEJERIAN; DILLEY, 2020).

Sabe-se que o diagnóstico de Parkinson é feito primordialmente pela análise da história clínica do paciente. Porém, a análise clínica ainda é desafiadora, especialmente em estágios iniciais da doença, uma vez que o paciente pode não apresentar manifestações conclusivas (PERALTA; STRAFELLA, 2022). Corroborando com essa ideia, estudos realizados por Hughes *et al.* (2020) mostraram que em uma análise de 100 pacientes diagnosticados clinicamente com Parkinson, a taxa de erros de diagnóstico era relevante (cerca de 10%).

Diante disso, nos últimos anos, houve um avanço significativo nos métodos diagnósticos, com novos critérios e utilização de novas tecnologias. Por meio da tecnologia é possível detectar alterações morfológicas cerebrais que podem auxiliar no diagnóstico por imagem das síndromes parkinsonianas. Vale lembrar, que antes não existiam exames de imagem que conseguissem demonstrar alterações relacionadas à Doença de Parkinson. Até então, os diagnósticos eram apenas para excluir outras doenças que evoluíram com o parkinsonismo, tais como paralisia supranuclear progressiva e atrofia de múltiplos sistemas do tipo P, por exemplo (DAHER, 2021).

Assim, o surgimento de novas técnicas de neuroimagem, dentre as quais destaca-se sequências de ressonância magnética aprimoradas, auxilia no diagnóstico de Parkinson em diferentes estágios da doença e contribui para o diagnóstico diferencial do parkinsonismo atípico (OTANI, 2022). A ressonância magnética (RM), por outro lado, é um método relativamente simples, acessível e de menor custo em relação a outros métodos funcionais. Além disso, a RM pode diagnosticar a doença em caso de causas não degenerativas ou mesmo outros distúrbios do movimento como tremor essencial (MINISTÉRIO DA SAÚDE, 2021).

Esse estudo tem importância fundamental na área da ciência para que ocorra a requalificação dos métodos de diagnóstico e, com isso, gerar uma precocidade no entendimento da doença. Assim, isso promove um avanço significativo que possibilita o diagnóstico e o tratamento de indivíduos de forma mais rápida, evitando a progressão do parkinsonismo.

Segundo Fonoff (2020), a ressonância magnética do encéfalo por muitos anos apenas auxiliava em detectar sinais de outras doenças que não a própria doença de Parkinson, ou seja, era utilizada para excluir outros diagnósticos. Com o desenvolvimento de novas técnicas e sequências de ressonância, atualmente podem ser evidenciadas alterações mais precisas do agravo.

Logo, o presente estudo objetivou analisar e revisar criticamente o conhecimento atual e os avanços mais marcantes da ressonância magnética como alternativa atual para o diagnóstico da Doença de Parkinson.

MÉTODO

Foi adotado o método de Revisão Integrativa (RI), definido como um tipo de pesquisa que busca identificar, analisar e sintetizar resultados de estudos independentes sobre o mesmo assunto, permitindo uma síntese abrangente e rigorosa do conhecimento existente (SOUZA; SILVA; CARVALHO, 2010).

Nessa direção, primeiramente, para alcançar o objetivo desta pesquisa, realizou-se a coleta de produções científicas sobre o tema, cuja questão de pesquisa foi <<Quais as atualizações e inovações no diagnóstico da doença de Parkinson?>>. Desse modo, o uso dos Descritores em Ciências da Saúde (DeCS): *"Parkinson disease" AND "Magnetic Resonance Imaging"* foi utilizado na busca por publicações que respondessem à indagação. Para isso, na coleta foram escolhidos três repositórios onde os descritores foram aplicados, sendo os três virtuais: o Repositório Digital da Universidade Federal do Rio Grande do Sul (LUME), a *United States National Library of Medicine* (Pubmed) e *Scientific Electronic Library Online* (SciELO).

Em uma visita virtual, foi realizada uma leitura de reconhecimento, examinando período de publicação, idioma e tipos de estudo. Sob esta condição, os artigos foram selecionados para leitura integral ou descartados, sendo estabelecidos como critérios de exclusão a duplicidade e os artigos que

não respondiam ao questionamento da pesquisa. Os critérios de inclusão utilizados nesse estudo foram: artigos dos últimos cinco anos, nas línguas inglês, português e espanhol e artigos com texto completo.

O processo de identificação da amostra do estudo é ilustrado no fluxograma apresentado na figura 1. A busca foi feita através da combinação dos DeCS com o operador booleano AND, permitindo uma busca mais precisa e a identificação dos materiais publicados sobre o objeto de pesquisa. Com isso, dentre os primeiros 48 trabalhos encontrados no recorte foram descartados 33, restando quinze artigos selecionados como compatíveis para leitura e fichamento.

Figura 1: Fluxograma de seleção dos estudos

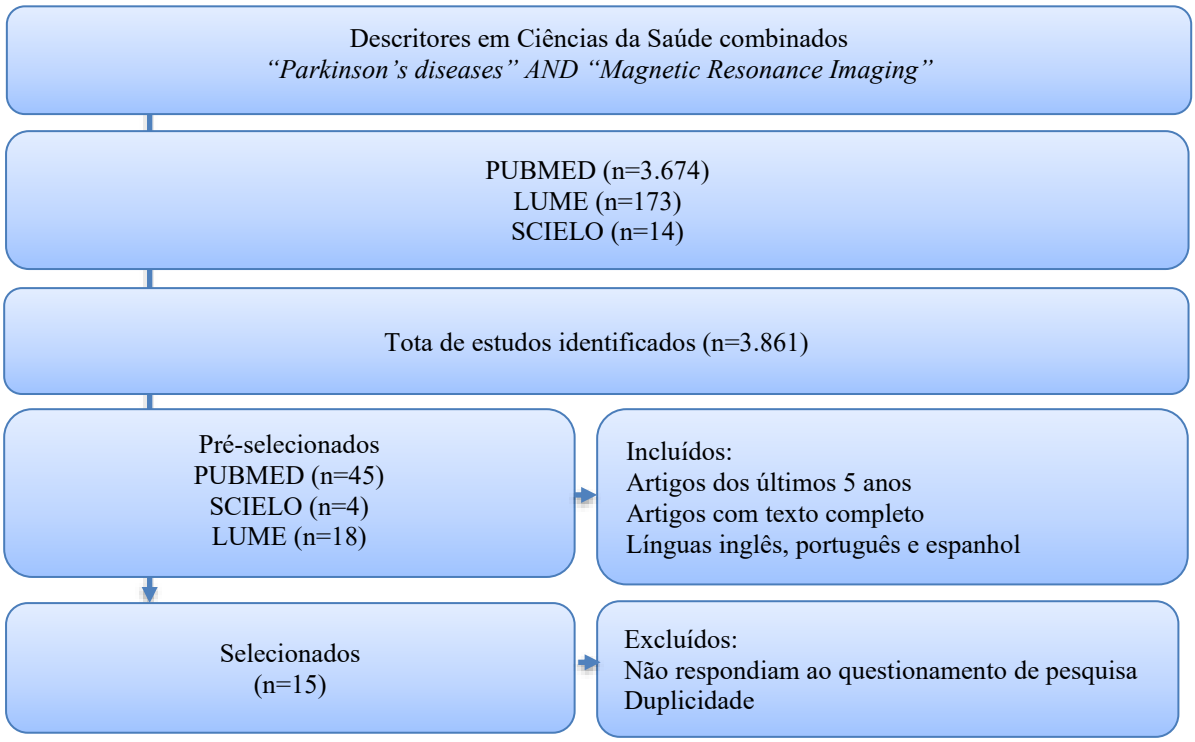

Fonte: Pesquisa em base de dados, 2023.

Os dados encontrados foram tabulados em uma planilha eletrônica do Google tendo como unidades de análise: título, autor(es), ano de publicação da obra, periódico e país. Posteriormente, as referências foram devidamente registradas e organizadas para favorecer análises comparativas entre os diferentes modelos de pesquisas de cunho bibliográfico. No rastro dessa lógica, os resultados são discutidos na sequência à luz dos estudos norteados por fontes dessa natureza.

RESULTADOS

No quadro 1, verifica-se que de quinze artigos selecionados para caracterização geral, houve predominância do idioma inglês, prevalecendo em cerca de 94% dos artigos. Aludin foi o único autor a

se repetir nos artigos pesquisados, aparecendo em dois deles. Por fim, Canadá e Itália foram os países que mais apareceram nos artigos escolhidos, com 20% (n=3), cada.

Quadro 1: Caracterização geral dos artigos selecionados para compor a RIL.

Autores (Ano)	**Título**	**Idioma e País**	**Periódico**
Aludin *et al.* (2020)	Magnetresonanztomografische Zeichen des idiopathischen Parkinson-Syndroms sowie atypischer Parkinson-Syndrome	Alemanha; Inglês	Thieme
Strafella *et al*. (2021)	The neuroimaging evidence of brain abnormalities in functional movement disorders	Canadá; Inglês	Brain Update
Otani *et al* (2022)	Magnetic resonance and dopamine transporter imaging for the diagnosis of Parkinson´s disease: a narrative review	Brasil; Inglês	Academia Brasileira de Neurologia (ABNEURO)
Boutet *et al.* (2021)	Prevendo parâmetros ideais de estimulação cerebral profunda para a doença de Parkinson usando funcional ressonância magnética e aprendizado de máquina	Brasil; português	Nature communications
Tomimoto *et al.* (2021)	Neuromelanin-sensitive magnetic resonance imaging in disease differentiation for parkinsonism or neurodegenerative disease affecting the basal ganglia	Inglês; Japão	Parkinsonism & related disorders
Jung bae *et al.* (2020)	Imaging the Substantia Nigra in Parkinson Disease and Other Parkinsonian Syndromes	Inglês; Coreia	Reviews and commentary
Arribarat *et al.* (2020)	Quantitative MRI markers in Parkinson's disease and parkinsonian syndromes	França; Inglês	Atual Opinião
Chang – Hyun *et al.* (2020)	The diagnostic potential of multimodal neuroimaging measures in Parkinson's disease and atypical parkinsonism	Coreia; Inglês	Revista Brain Behavior
Amorosa *et al.* (2020)	Complex networks reveal early MRI markers of Parkinson's disease	Itália; Inglês	Revista Medical Image Analysis
Bhartia *et al.* (2020)	Neuroimaging advances in Parkinson's disease with freezing of gait: A systematic review	Itália; Inglês	Revista Elsevier
Poston *et al.*(2020)	MRI biomarkers of motor and non-motor symptoms in Parkinson's disease	Estados Unidos; inglês	Journal pré proof
Scherglmanna *et al.* (2020)	Neuroimaging advances in Parkinson's disease	Itália; Inglês	Frontiers in neurology
Rektorova *et al.* (2020)	Imaging Parkinson's disease using functional and diffusion MRI	República Tcheca; inglês	Parkinsonism & related disorders
Aludin *et al.* (2021)	MRI Signs of Parkinson's Disease and Atypical Parkinsonism	Alemanha; Inglês	Thieme
Zhang *et al.* (2022)	Motor progression marker for newly diagnosed drug-naïve patients with Parkinson's disease: A resting-state functional MRI study	Inglês; China	Human brain mapping

Fonte: Pesquisa em base de dados, 2023.

O quadro 2 apresenta a categorização dos estudos quanto ao uso da ressonância magnética no diagnóstico da doença de Parkinson. Diante disso, cerca de 26% dos estudos abrangeram as subcategorias sobre biomarcadores, 67% sobre neuroimagem e 7% sobre estimulação cerebral.

Quadro 2: Categorização dos estudos selecionados na pesquisa

Categorias	**Subcategorias**	**Autores (Ano)**	**n**	**%**
Ressonância Magnética no diagnóstico da doença de Parkinson	Biomarcadores	Amorosa *et al.* (2020) Arribarat *et al.* (2020) Poston *et al.* (2020) Zhang *et al. (*2022)	4	26
	Estimulação Cerebral	Boutet *et al.* (2021)	1	7
	Neuroimagem	Aludin *et al.* (2020) Aludin *et al.* (2021) Bhartia *et al.* (2020) Chang- Hyun *et al.* (2020) Jung Bae *et al.* (2020) Otani *et al.* (2022) Rektorova *et al.* (2020) Schreglmanna *et al.* (2020) Strafella *et al.* (2021) Tomimoto *et al.* (2021)	10	67

Fonte: Pesquisa em base de dados, 2023.

DISCUSSÃO

Na presente revisão integrativa foram encontrados resultados que demonstram que a utilização de exames de imagem pode ser crucial para o diagnóstico de distúrbios funcionais do movimento presentes na doença de Parkinson. Como exemplo, tem-se a Ressonância Magnética (RM), que se mostra sensível à neuromelanina e evidencia uma diminuição do volume da substância branca em indivíduos com doença de Parkinson. É capaz de prover vários dados complementares, caracterizando-se como uma nova estratégia que se baseia em redes complexas, a fim de obter diagnósticos precisos e precoces, sendo útil para diagnósticos diferenciais. Assim, os estudos analisados sugerem que a RM pode ser uma ferramenta útil para o diagnóstico da doença de Parkinson, mas também destaca algumas limitações e desafios ao seu uso.

Embora o diagnóstico da doença de Parkinson ainda seja baseado em avaliação clínica, novos avanços na neuroimagem estão prometendo uma maior precisão diagnóstica, especialmente em estágios iniciais da doença. No futuro, espera-se que a validação de novos biomarcadores de imagem permita um aumento significativo do papel da neuroimagem no diagnóstico da doença de Parkinson nos próximos anos. Utilizando técnicas avançadas, como ressonância magnética com sequências de suscetibilidade magnética de alta resolução, é possível identificar alterações características em pacientes com doença de Parkinson, como a redução da intensidade de sinal na área dorsal nigral e a perda do sinal conhecido como "cauda de andorinha", que estão associados à acumulação anormal de ferro na região afetada pela degeneração nigroestriatal (OTANI *et al.,* 2022).

De acordo com Freitas *et al.* (2023), os exames de imagem demonstraram avanços consistentes e relevantes para diagnóstico precoce em DP e acompanhamento evolutivo das alterações relacionadas a SN e via nigroestriatal.

Apresentou-se uma nova estratégia que se baseia em redes complexas para obter diagnósticos precisos e precoces utilizando informações de ressonância magnética (MRI). Essa abordagem também possibilita explorar as regiões cerebrais mais impactadas pela doença, fornecendo uma compreensão mais aprofundada (AMOROSOA *et al.,* 2020).

A RM evidencia uma diminuição do volume da substância branca em indivíduos com Parkinson quando comparados aos indivíduos saudáveis, as quais apresentam importância clínica não apenas para função motora, mas também para os aspectos cognitivos (BISPO *et al.,* 2020).

A ressonância magnética e técnicas de *Voxel-Based Morphometry* (VBM) e *Surface-Based Morphometry* (SBM) revelam alterações estruturais no tecido cinzento (GM) em diferentes núcleos cerebelares do tronco cerebral, assim como nos gânglios da base em pacientes com doença de Parkinson associada à marcha congelada (PD-FOG). Além disso, a ressonância magnética revelou atrofia cortical em várias regiões do córtex, incluindo áreas frontoparietais em pacientes com PD-FO (BHARTIA *et al.,* 2020).

Mudanças na microestrutura e nas redes da substância branca têm sido identificadas como características amplamente observadas e precoces na condição da doença de Parkinson. O conteúdo de ferro, neuromelanina e a quantidade de água livre na substância nigra estão emergindo como possíveis marcadores da progressão da doença, detectáveis em exames convencionais de varredura (DaT). A utilização combinada de diferentes modalidades de imagem está se tornando cada vez mais comum, proporcionando uma compreensão mais aprofundada da fisiopatologia desta condição (SCHERGLMANNA *et al.,* 2020).

Os biomarcadores obtidos por meio de ressonância magnética têm um grande potencial para fornecer informações sobre os processos da doença de Parkinson. Dentre as medidas que se mostram

particularmente promissoras para capturar as alterações relacionadas à doença no sistema nigroestriatal, destacam-se aquelas relacionadas ao ferro, à neuromelanina e às medidas sensíveis à difusão (POSTON *et al.,* 2020).

A RM tem demonstrado alguns achados na anatomia cerebral que são consideráveis para o auxílio no diagnóstico da doença de Parkinson, como por exemplo, a espessura da parte compacta e putâmen, porém, ela é geralmente aplicada para descartar outras hipóteses diagnósticas que possam levar a alguma outra síndrome parkinsoniana (VEDOLIN *et al.,* 2004).

Tomimoto *et al.,* (2021) indicaram que a ressonância magnética (RM) sensível à neuromelanina, usando equipamentos de RM de 3T, pode ser útil no diagnóstico diferencial entre a doença de Parkinson (DP), a paralisia supranuclear progressiva (PSP) e outras doenças neurológicas. No entanto, os estudos anteriores tiveram uma amostra de casos limitada.

Em ressonâncias magnéticas de 3 e 7 T, pacientes com doença de Parkinson (DP) apresentam uma redução na intensidade do sinal na região nigral. Essa diminuição na intensidade do sinal está associada à deposição de ferro devido à perda neuronal dopaminérgica. A utilização de ressonância magnética de 7 T para diagnosticar a DP com base na perda da intensidade do sinal nigral em comparação com indivíduos saudáveis tem demonstrado um alto desempenho diagnóstico, com sensibilidade e especificidade de até 100% (BAE *et al.,* 2020).

Ao utilizar Ressonância Magnética (RM), uma análise foi realizada: quando comparado ao subgrupo de pacientes com doença de Parkinson (DP) que apresentou um maior aumento anual nos déficits motores, o subgrupo de DP com um menor aumento anual nos déficits motores demonstrou uma pontuação mais elevada na Parte I da escala *Unified Parkinson's Disease Rating Scale* (UPDRS). Não foram encontradas diferenças significativas em termos de idade, sexo, nível de educação, duração da doença, pontuações nas partes II e III da escala UPDRS, estágio de gravidade de Hoehn e Yahr (1960 *apud* ZHANG *et al.,* 2022), pontuação na Escala de Severidade de Sintomas Não-Motores (NMSS), pontuação combinada nas escalas de Depressão de Hamilton (HDRS) e Ansiedade de Hamilton (HARS), pontuação no Montreal Cognitive Assessment (MoCA) e qualidade de vida entre os dois subgrupos de DP no início do estudo.

A estimulação cerebral profunda (DBS), frequentemente utilizada no tratamento da doença de Parkinson (DP), apresenta benefícios clínicos significativos quando ajustada adequadamente. Pesquisas têm investigado a possibilidade de utilizar a ressonância magnética funcional (fMRI) para prever as configurações ideais de estimulação para cada paciente individualmente (BOUTET *et al.,* 2021).

Estudos que tem utilizado a técnica de imagem por tensor de difusão (DTI) têm investigado mudanças microestruturais na região nigral e suas conexões estriatais relacionadas às funções motoras, com base em índices como difusividade média, radial ou axial. Além disso, anormalidades

microestruturais têm sido observadas em outras áreas corticais e subcorticais, embora não estejam diretamente ligadas às funções motoras. Essas anormalidades são caracterizadas por um padrão distinto. Por outro lado, um estudo recente não encontrou evidências estatisticamente significativas da disfunção do trato de fibra principal, medida por um índice baseado em uma função de densidade de probabilidade, entre pacientes com doença de Parkinson e indivíduos saudáveis do grupo controle (ARRIBARAT *et al.,* 2020).

Aludin *et al*. (2021) abordaram distintos sinais de ressonância magnética observados na doença de Parkinson, atrofia de múltiplos sistemas e paralisia supranuclear progressiva. São descritas as origens desses sinais na patogênese e exemplos de imagens são fornecidos, realizando discussão comparativa dos diferentes sinais, considerando seu significado diagnóstico com base nas evidências atuais da literatura.

Os resultados dos estudos da doença de Parkinson, entretanto, têm sido divergentes. Segundo Strafella *et al.* (2021) a utilização da imagem pode ser crucial para o diagnóstico de distúrbios funcionais do movimento, especialmente quando a avaliação clínica não é suficiente para obter um diagnóstico preciso. Viu-se que a tomografia computadorizada por emissão de fóton único do transportador de dopamina é capaz de detectar déficit dopaminérgico pré-sináptico e pode ajudar a diferenciar parkinsonismo degenerativo de outras condições como tremor essencial, parkinsonismo induzido por drogas e parkinsonismo funcional, com alta sensibilidade e especificidade. Em contrapartida Tuite *et al.* (2013) descreveram que na doença de Parkinson a obtenção de imagens por Ressonância Magnética Nuclear (RMN) é incapaz de visualizar diretamente a perda neuronal dopaminérgica que está relacionada com o dito "parkinsonismo", porém a RMN é capaz de prover vários dados complementares.

Segundo Oliveira e Pereira (2017) e Pereira *et al.* (2023) a ressonância magnética convencional pode encontrar alterações estruturais importantes que podem auxiliar no diagnóstico diferencial entre doença de Parkinson e parkinsonismo atípico, mas ainda são necessários estudos para permitir um diagnóstico precoce de doença de Parkinson, bem como para um adequado estadiamento, avaliação prognóstica e orientação de conduta.

Massey *et al.* (2012 *apud* OLIVEIRA; PEREIRA, 2017) em estudo com pacientes com doença de Parkinson e parkinsonismo atípico correlacionaram os resultados da RM convencional com os neuropatológicos e demonstraram alta especificidade de alguns destes sinais pela RM. No entanto, a baixa sensibilidade dos sinais, associada aos achados de autópsia, reforçaram a necessidade de se encontrar técnicas de imagem que possam detectar danos microestruturais sem atrofia regional.

Segundo a Organização Mundial de Saúde (OMS, 2022), estima-se que 1% da população mundial com 65 anos ou mais seja afetada atualmente. Com a ressonância magnética, um dos grandes avanços tecnológicos na área da radiologia, pode ser uma importante aliada no diagnóstico da doença.

A inclusão de medidas funcionais juntamente com medidas estruturais tem demonstrado melhorias estatisticamente significativas na precisão da classificação em comparação com o uso exclusivo das medidas estruturais. Propomos a combinação de múltiplas modalidades de neuroimagem como uma estratégia eficaz que tem o potencial de abordar diversos desafios na previsão clínica (CHANG-HYUN *et al.,* 2020).

É importante mencionar algumas limitações do uso da ressonância magnética no diagnóstico do parkinsonismo. Essas limitações incluem a heterogeneidade dos grupos de indivíduos com DP e comprometimento cognitivo, o uso de critérios variados para classificar o comprometimento cognitivo ou déficits cognitivos leves, a falta de controle da atrofia cerebral, a inclusão de estudos que examinam pacientes tanto sob o efeito de medicação dopaminérgica quanto sem, e a utilização de diferentes métodos de análise, como região de interesse versus análise de todo o cérebro, ou análise baseada em sementes versus *Independent Component Analysis* (ICA). Essas diferenças metodológicas podem introduzir viés nos resultados do estudo, especialmente em relação a regiões cerebrais específicas de interesse (REKTOROVA *et al.,* 2020).

CONCLUSÃO

Com base na revisão integrativa realizada, pode-se concluir que a ressonância magnética (RM) é uma técnica promissora para o diagnóstico da doença de Parkinson. Embora o diagnóstico clínico ainda seja a principal ferramenta diagnóstica, a RM pode fornecer informações valiosas sobre a anatomia cerebral e a função neuronal, o que pode ajudar a confirmar o diagnóstico e monitorar a progressão da doença.

Em geral, tal revisão integrativa destaca o potencial da RM como uma técnica complementar para o diagnóstico da doença de Parkinson, mas enfatiza a necessidade de mais pesquisas para consolidar seu papel na prática clínica, validar e aprimorar sua precisão, bem como ressalta que a interpretação dos resultados da RM na doença de Parkinson requer um conhecimento especializado e uma abordagem cuidadosa.

REFERÊNCIAS

ALUDIN Schekeb; SCHMILL, Lars-Patrick Andreas. MRI Signs of Parkinson's Disease and Atypical Parkinsonism. Magnetresonanztomographische Zeichen des idiopathischen Parkinson-Syndroms sowie atypischer Parkinson-Syndrome. **Thieme *Rofo***, 193(12):1403-1410, 2021.

ALUDIN, Schekeb; SCHMILL, Lars-Patrick Andreas; Magnetresonanztomografische Zeichen des idiopathischen Parkinson-Syndroms sowie atypischer Parkinson-Syndrome**. Thieme *Rofo***, 193(12):1403-1410, 2020.

AMOROSO, Nicola *et al.* Complex networks reveal early MRI markers of Parkinson's disease. ***Medical image analysis***, *48*, 12–24, 2020.

ARRIBARAT, Germain; PERAN, Patrice. Quantitative MRI markers in Parkinson's disease and parkinsonian syndromes. ***Current opinion in neurology***, *33*(2), 222–229, 2020.

BAE, Yun Jung *et al*. Imaging the Substantia Nigra in Parkinson Disease and Other Parkinsonian Syndromes. ***Radiology***, *300*(2), 260–278, 2021

BHARTIA, Komal *et al.* Neuroimaging advances in Parkinson's disease with freezing of gait: A systematic review. ***Neuroimage Clin***, 24: 102059, 2019.

BISPO, Dharah. Análise da substância branca cerebral em indivíduos com doença de Parkinson: um estudo neuropsicológico e de ressonância magnética. **UFPE - Universidade Federal de Pernambuco**, 2020.

BOUTET, Alexandre *et al*. Predicting optimal deep brain stimulation parameters for Parkinson's disease using functional MRI and machine learning. ***Nature communications***, *12*(1), 3043, 2021.

CARVALHO, L. O. R. *et al*. Influência do café na Doença de Parkinson. ***Revista Brasileira de Educação e Saúde**,* 9, 41-47, 2019.

CHANG-HYUN, Parque *et al*. The diagnostic potential of multimodal neuroimaging measures in Parkinson's disease and atypical parkinsonism. ***Brain Behav***, 10(11): e01808, 2020.

CRD MEDICINA DIAGNÓSTICA. **Doença de Parkinson:** exame de imagem auxilia no diagnóstico precoce, 2021. Disponível em: https://crd.med.br/saude/doenca-de-parkinson-exame-de-imagem-auxilia-no-diagnostico-precoce/. Acesso em: 25 maio, 2023.

FUNDAÇÃO OSWALDO CRUZ (FIOCRUZ). **Doenças Crônico Degenerativas.** 2019. Disponível em: https://www.bahia.fiocruz.br/doencas-cronico-degenerativas/#:~:text=Doen%C3%A7as%20cr%C3%B4nico%20degenerativas%20s%C3%A3o%20aquelas,meio%20ambiente%20e%20perfil%20gen%C3%A9tico. Acesso em: 25 maio, 2023.

MINISTÉRIO DA SAÚDE. **Tremor essencial**, 2021. Disponível em: https://bvsms.saude.gov.br/tremor-essencial. Acesso em: 25 maio, 2023.

NAMMUR, A. C. M. *et al.* Exposição a agrotóxicos e associação com a doença de parkinson. ***Journal of Medicine and Health Promotion***, 4, p.1101-1112, 2019.

PEREIRA, D. A. *et al.* Alterations in the substantia nigra and nigrostriatal pathway in different neuroimaging techniques in Parkinson 's disease: an integrative literature review. **Research, Society and Development**, v. 12, n. 1, p. e8212139591, 2023. DOI: 10.33448/rsd-v12i1.39591.

OLIVEIRA, R. V.; PEREIRA, J. S. O papel da difusão por ressonância magnética na doença de Parkinson e no diagnóstico diferencial com parkinsonismo atípico. *Radiol Bras*., 50(4), 250–257, 2017

ORGANIZAÇÃO MUNDIAL DA SAÚDE (OMS). **Dia Mundial de Conscientização da Doença de Parkinson**, 2022. Disponível em: https://bvsms.saude.gov.br/dia-mundial-de-conscientizacao-da-doenca-de-parkinson/. Acesso em: 25 maio, 2023.

OTANI, R. T. V. *et al.* Magnetic resonance and dopamine transporter imaging for the diagnosis of Parkinson´s disease: a narrative review. **Arquivos de Neuro-Psiquiatria**, v. 80, n. 5, p. 116–125, maio 2022.

POSTON, Kathleen L; RYMAN, Sephira G. MRI biomarkers of motor and non-motor symptoms in Parkinson's disease. ***Parkinsonism & related disorders***, *73*, 85–93, 2020

REKTOROVA, Irena. Imaging Parkinson's disease using functional and diffusion MRI. ***Parkinsonism & related disorders***, *62*, 1–2, 2019.

SCHERGLMANNA, Sebastian R; RISPOLIA, Vittorio; BHATIAA, Kailash P. Neuroimaging Advances in Parkinson's Disease and Atypical Parkinsonian **Syndromes.** ***Frontiers in neurology***, *11*, 572976, 2020.

SOUSA, M. N. A. *et al.* Efeitos do veneno de abelha no sistema nervoso central para o tratamento da doença de Parkinson. ***Revista Brasileira de Educação e Saúde,*** 9, p.1-5, 2019.

SOUZA, M. T.; SILVA, M. D.; CARVALHO, R. Integrative review: what is it? How to do it? **Einstein (São Paulo)**, v. 8, n. 1, p. 102–106, jan. 2010.

STRAFELLA, Antonio P; SASIKUMAR, Sânscrito. The neuroimaging evidence of brain abnormalities in functional movement disorders. ***Brain: a journal of neurology***, *144*(8), 2278–2283, 2021.

TOMIMOTO, Hidekazu *et al*. Neuromelanin-sensitive magnetic resonance imaging in disease differentiation for parkinsonism or neurodegenerative disease affecting the basal ganglia. ***Parkinsonism & related disorders***, *87*, 75–81, 2021.

VEDOLIN, Leonardo *et al.* **A**valiação da doença de Parkinson pela ressonância magnética. ***Radiologia Brasileira***, 2004.

VILLAFANA, Tuite *et al*. Uso da ressonância magnética nuclear no diagnóstico e acompanhamento de pacientes com doenças neurodegenerativas: uma revisão da literatura. ***Instituto Nacional de Ensino, Sociedade e Pesquisa,*** 2013.

ZHANG, Huifang *et al*. Motor progression marker for newly diagnosed drug-naïve patients with Parkinson's disease: A resting-state functional MRI study. ***Human brain mapping***, *44*(3), 901–913, 2023.